



SOD Otologia-Impianti cocleari
Responsabile: Prof. Stefano Berrettini
audiologia.orl1@ao-pisa.toscana.it

L'interessamento audio-otologico nei bambini con labiopalatoschisi

Francesca Forli

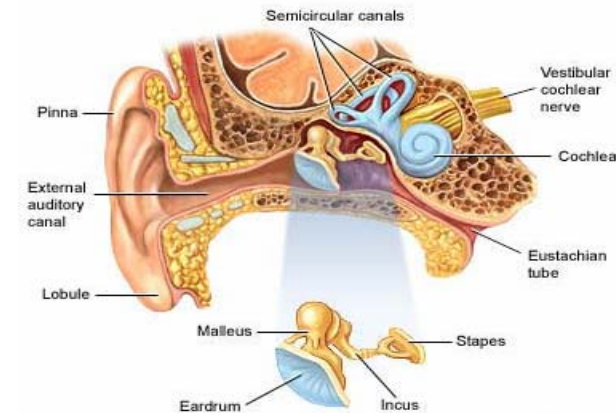


INTERESSAMENTO AUDIO-OTOLOGICO in b. con LABIO-PALATOSCHISI (LPS)



Otite media secretiva (OME) presente in percentuale variabile di bambini con LPS (23-97%)

Ipoacusia trasmissiva permanente presente in una percentuale variabile di casi → 0-90% (media 50%)



Ipoacusia persistente

Entità >30-35 dB

Interessamento freq. acute

Associazione con altre problematiche

(NPI, malformative, ipoacusia neurosensoriale)

problematiche acquisizione del linguaggio orale
problematiche di apprendimento e cognitive
problematiche di comportamento e psico-sociali

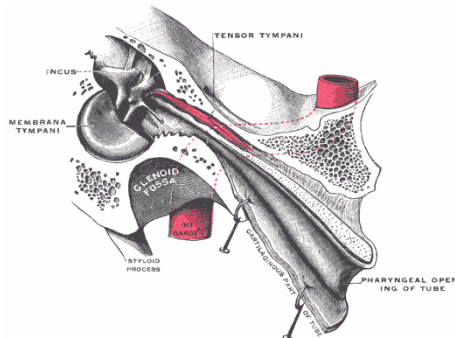
INTERESSAMENTO OTOLOGICO in b. con LABIO-PALATOSCHISI (LPS)



La disfunzione tubarica è la principale causa di patologia a carico dell'orecchio medio in b. con LPS

Funzioni della tuba di E.:

- ventilazione cassa timpanica
- protezione dalle secrezioni rino-faringee
- drenaggio delle secrezioni dalla cassa t.



Disfunzione tuba di Eustachio



Otite media secretiva/ricorrente



Ipoacusia trasmissiva

Cause di malfunzionamento della tuba di Eustachio in b. con LPS:

- disfunzione del muscolo tensore del velo del palato
- maggior tendenza a collabire delle pareti della tuba stessa
- alterazioni conformazione basicranio
- alterata anatomia faringe
- chiusura ostio rinofaringeo della tuba

OTITE MEDIA SECRETIVA



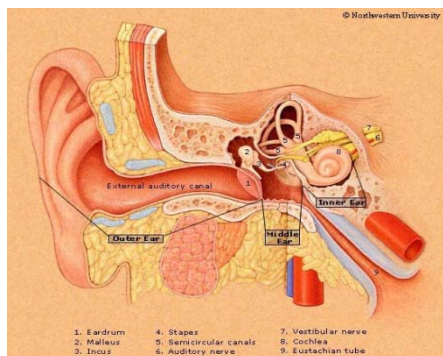
Presenza di secrezioni NON suppurative nella cassa timpanica

Acuta o Cronica
(< 0 > 3 sett.)

Asintomatica
Frequenti riacutizzazioni

SINONIMI

- Otite catarrale cronica
- Otite media con effusione
- Catarro tubarico cronico
- Tubo-timpanite catarrale
- Glue ear
- Otite siero-mucosa



Sintomatologia
spesso aspecifica
e poco evidente

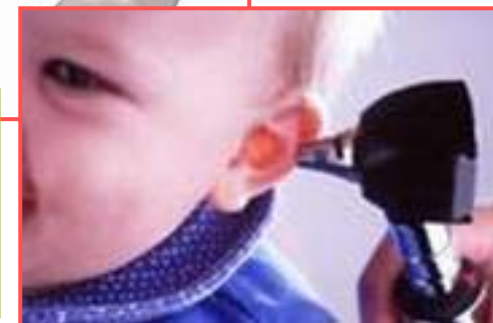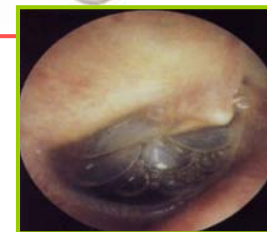
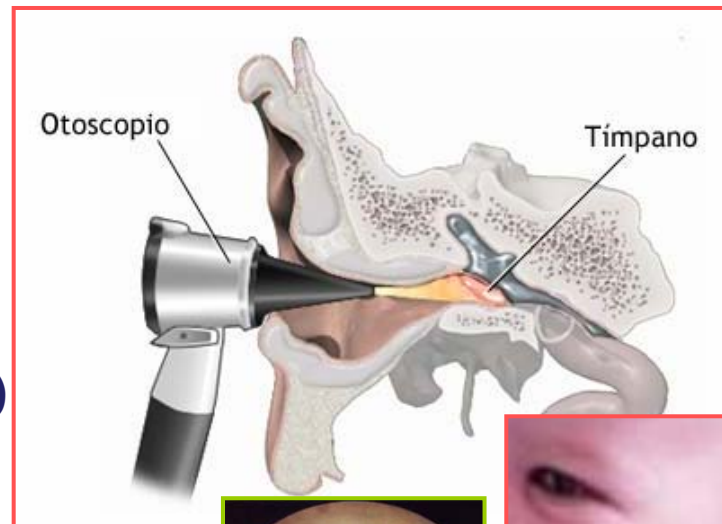
- Ipoacusia (distrazione, ridotto rendimento scolastico)
- Autofonia
- Acufeni a tonalità grave
- Sensazione di occlusione auricolare (fullness)
- Saltuarie otalgie (anche di lieve entità)
- Frequenti riacutizzazioni
- Vertigini (instabilità)

OTITE MEDIA SECRETIVA



Diagnosi

- ✓ Otoscopia/otomicroscopia
- ✓ Timpanometria
- ✓ Audiometria (forme croniche, ricorrenti)



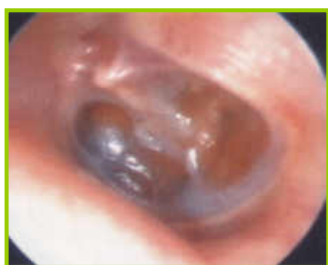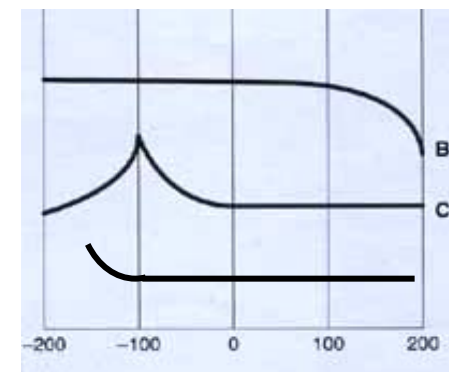
Otoscopia Otomicroscopia

- Membrana timpanica introflessa
- Manico del martello orizzontale
- Quad. post-sup a contatto con lunga branca
- Colorito ambrato (per secreto mucoso)
- Colore variabile fino al bleu
- Spesso iperemica con vasi a raggiera
- Presenza di bolle aeree
- Presenza di secreto bianco/giallo

Timpanogramma

- ✓ Tipo B (piatto) +++
- ✓ Tipo C (picco sui -)
- ✓ In salita

Timpanogramma



OTITE MEDIA SECRETIVA



Audiometria → Ipoacusia trasmissiva di entità lieve-media

AUDIOMETRIA INFANTILE (comportamentale) → età: 6 mesi-6 anni

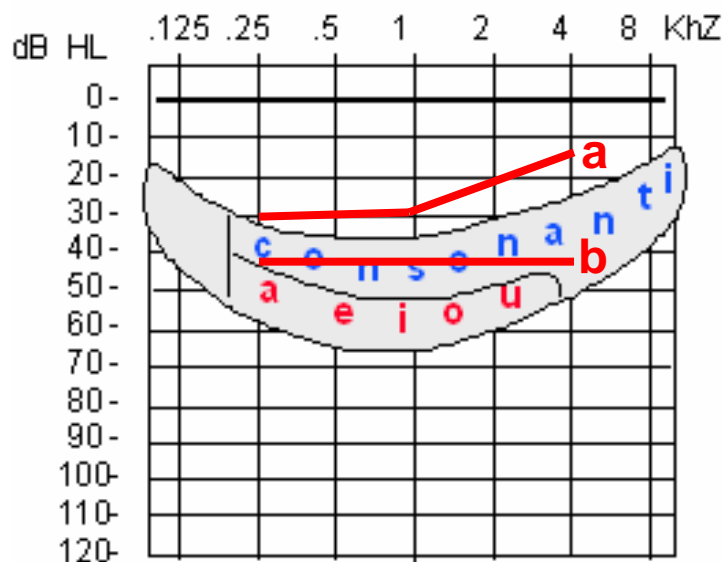
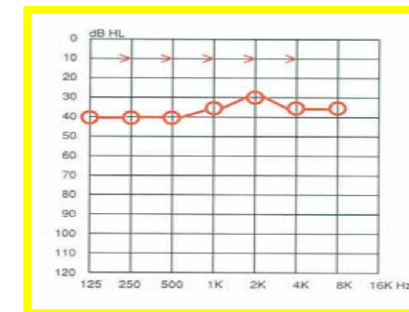
-Audiometria a risposte condizionate (COR, VRA): 6-30 mesi

-Play audiometry

-Peep show

-Audiometria tonale: >6 anni

30 mesi-6 anni



SORDITA'

LINGUAGGIO

Lieve/Moderata	Dislalie
Moderata/severa	Dislalie/ritardo
Severa	Dislalie, ritardo, ridotto sviluppo
Profonda	Riduzione severa sviluppo, assenza

+ disturbi comportamento, attenzione, problemi apprendimento

Otite media secretiva → terapia



In b. con LPS la risoluzione spontanea è rara

OMS persistente → otite media cronica timpanosclerotica, colesteatomatosa (attualmente evenienza rara)

TERAPIA

Medica

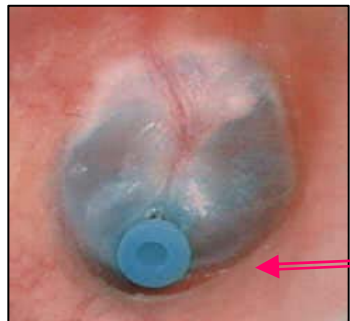
- Antibiotici
- Steroidi
- Vaccini
- Antistaminici
- Mucolitici

Chirurgica

- Ginnastica tubarica
- Cateterismo Tubarico (tp termale)
- Miringocentesi +/- Adenoidectomia
- Tubo di Ventilazione (drenaggio trans-timpanico)

Follow-up 3-6 mesi
- Otomicroscopia
- Otoendoscopia
- Audiometria

Persistenza OMS >6 mesi
Glue ear



- Sofferenza membrana t.
- Ipoacusia persistente > 30 dB 1000-2000 Hz, se problemi di apprendimento e linguaggio

Complicanze applicazione tubo di v.:

- cicatrice membrana t.
- atelettasia
- perforazione persistente
- otorrea
- otite media cronica/timpanosclerosi

